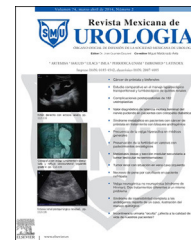



Revista Mexicana de
UROLOGIA

ÓRGANO OFICIAL DE DIFUSIÓN DE LA SOCIEDAD MEXICANA DE UROLOGÍA

www.elsevier.es/uromx



ARTÍCULO ORIGINAL

Tratamiento laparoscópico de las fístulas colovesicales: experiencia preliminar



J.A. Zapata-González^{a,*}, V. Corona-Montes^a, E.A. Ramírez-Pérez^b y D. López-Alvarado^b

^a Centro de Mínima Invasión en Urología, Hospital San José Tec de Monterrey, Monterrey, Nuevo León, México

^b Centro de Uretra, Hospital Ángeles Mocel, México D.F., México

Recibido el 2 de septiembre de 2015; aceptado el 17 de septiembre de 2015

Disponible en Internet el 29 de octubre de 2015

PALABRAS CLAVE

Fístula;
Colovesical;
Sigmoides;
Laparoscopia;
NOSE;
Vejiga;
Pneumaturia;
Diverticulitis;
Enfermedad
diverticular

Resumen

Introducción: La enfermedad diverticular del colon es común en occidente. Posterior al primer episodio de diverticulitis, muchos pacientes se beneficiarán con terapia médica, pero de un 10 a un 20% de los casos desarrollarán abscesos, obstrucción, fístula.

Objetivo: Describir el tratamiento laparoscópico de las fístulas sigmoidovesicales secundarias a enfermedad diverticular.

Material y métodos: Estudio retrospectivo observacional de 10 pacientes consecutivos de 2011 a 2015 los cuales fueron sometidos a: 1) resección de fístula colovesical y cierre primario de vejiga y sigmoides o 2) sigmoidectomía laparoscópica técnica NOSE (extracción transanal del espécimen y anastomosis colorrectal, con cierre primario de vejiga).

Resultados: Se operaron en total 10 pacientes en un periodo de tiempo de febrero de 2011 a febrero de 2015. Edad promedio 60.7(49-71) años. Se realizó sigmoidectomía con anastomosis primaria a 4 pacientes, resección y cierre primario a 6 pacientes, tiempo quirúrgico 140.4(80-210) minutos, sangrado 195(80-210) ml, tiempo para iniciar la vía oral 4.3 días (3-5) días. A todos los pacientes se les dejó el drenaje 10 días y la sonda transuretral dos semanas. Hasta ahora ninguno ha presentado recidiva de las fístulas o datos compatibles con estenosis de anastomosis intestinal.

Conclusiones: Existen reportes sobre el uso de la laparoscopia para el tratamiento de fístulas colovesicales demostrando resultados aceptables. Pocos son los estudios que se enfocan exclusivamente en fístulas colovesicales, generalmente los reportes incluyen fístulas de otros tipos también (colovaginales y colocutáneas). Las fístulas colovesicales son una patología que puede ser resuelta vía laparoscópica de manera eficaz segura.

© 2015 Sociedad Mexicana de Urología. Publicado por Masson Doyma México S.A. Este es un artículo Open Access bajo la licencia CC BY-NC-ND (<http://creativecommons.org/licenses/by-nc-nd/4.0/>).

* Autor para correspondencia. Centro Médico de Atención integral del Hospital San José Tec de Monterrey A. Morones Prieto 3000 Pte. Col los Doctores. Monterrey N.L. CP 64710. Teléfono: (81) 83003922.

Correo electrónico: dratoniozapata@icloud.com (J.A. Zapata-González).

KEYWORDS

Fistula;
Colovesical;
Sigmoid colon;
Laparoscopy;
NOSE;
Bladder;
Pneumatúria;
Diverticulitis;
Diverticular disease

Laparoscopic treatment of colovesical fistulas: a preliminary experience**Abstract**

Background: Diverticular disease of the colon is common in the western world. After the first episode of diverticulitis, many patients benefit from medical therapy, but 10-20% develop abscesses, obstruction, or fistula.

Aim: To describe the laparoscopic treatment of sigmoidovesical fistula secondary to diverticular disease.

Material and methods: An observational, retrospective study was conducted on 10 consecutive patients within the time frame of 2011-2015 that had undergone: 1) colovesical fistula resection and primary closure of the bladder and sigmoid colon or 2) laparoscopic sigmoidectomy with the NOSE technique (transanal extraction of the specimen and colorectal anastomosis with primary closure of the bladder).

Results: Ten patients were operated on within the time frame of February 2011 and February 2015. The mean age of the patients was 60.7(49-71) years. Sigmoidectomy with primary anastomosis was performed on 4 patients and resection and primary closure on 6 patients. Surgery duration was 140.4 (80-210) min, blood loss was 195 (80-210) ml, and length of time before beginning oral diet was 4.3 (3-5) days. The drain was left in place in all the patients for 10 days and the transurethral catheter for 2 weeks. Up to the present time, none of the patients has presented with fistula recurrence or data consistent with intestinal anastomosis stricture.

Conclusions: Reports on the use of laparoscopy for the treatment of colovesical fistulas have demonstrated acceptable results. Only a few studies concentrate exclusively on colovesical fistula; in general the reports include other types of fistula (colovaginal and colocutaneous), as well. Colovesical fistula is a pathology that can be resolved safely and efficaciously through laparoscopy.

© 2015 Sociedad Mexicana de Urología. Published by Masson Doyma México S.A. This is an open access article under the CC BY-NC-ND license (<http://creativecommons.org/licenses/by-nc-nd/4.0/>).

Introducción

La enfermedad diverticular del colon es común en occidente. Posterior al primer episodio de diverticulitis, muchos pacientes se beneficiarán con terapia médica, pero de un 10 a un 20% de los casos desarrollarán abscesos, obstrucción, fístula. En estos casos es importante definir el más apropiado abordaje quirúrgico. En particular la conexión entre el colon y el tracto urinario es una seria anomalía anatómica y debe ser urgentemente corregida antes de que empiecen complicaciones de índole infecciosa¹.

La enfermedad diverticular se divide en dos tipos: no complicada y complicada. La enfermedad no complicada suele ser resuelta con medidas dietéticas y terapia médica. Las diverticulitis complicadas con fístulas son el resultado de una perforación localizada hacia una víscera adyacente. En particular la conexión entre el colon y el tracto urinario es una anomalía anatómica seria y debe ser urgentemente corregida¹⁻⁵.

El tratamiento quirúrgico de la enfermedad diverticular complicada sigue basándose en la clasificación de Hinchey^{1,2}.

De acuerdo a esta clasificación modificada por Wexner, provee criterios para evaluar la severidad de la diverticulitis sigmoidea².

Quizá la indicación más clara para recibir tratamiento quirúrgico sea una etapa IIb de Hinchey que correspondería a una formación de fístula sigmoidea².

Está contraindicada absolutamente en etapa III de Hinchey, es decir peritonitis fecal^{2,5}.

Nuestro objetivo es describir el tratamiento laparoscópico de las fístulas sigmoidovesicales secundarias a enfermedad diverticular.

Material y métodos

Se realizó un estudio descriptivo y retrospectivo de 10 pacientes consecutivos de 2011 a 2015 los cuales fueron sometidos a: 1) resección de fístula colovesical y cierre primario de vejiga y sigmoides o 2) sigmoidectomía laparoscópica técnica NOSE (extracción transanal del espécimen y anastomosis colorrectal, con cierre primario de vejiga⁶). Los criterios de inclusión fueron: pacientes que clínicamente tuvieran datos de enfermedad diverticular complicada con fístula sigmoideovesical (etapa II clasificación de Hinchey), pacientes con IMC menor de 35 m²/m², pacientes a los que se les demostró la presencia de fístula por algún método de imagen. Se excluyeron a pacientes con fístula complicada con enfermedad diverticular etapa III y IV de Hinchey, fístulas y cáncer colorrectal y pacientes con antecedentes de cirugía previa de colon o recto.

Protocolo preoperatorio

Se realizaron los siguientes estudios a los pacientes incluidos: tomografía axial computarizada abdominopélvica

simple y contrastada, cistograma miccional, colon por enema. Así mismo se hicieron estudios generales de laboratorio y valoración por el servicio de coloproctología. Posterior al diagnóstico clínico y por estudios de imagen/endoscopia, retardamos el procedimiento quirúrgico 6 semanas durante las cuales el paciente recibió antibioticoterapia⁶.

Previamente se firmó carta de consentimiento informado y se procedió a realizar preparación intestinal con laxantes por vía oral, así como aplicación de doble esquema antimicrobiano. Al igual que la cirugía derivativa posterior a cistectomía; antes del procedimiento se marca el lugar de un estoma en caso de requerir colostomía. Se inició ayuno total 8 horas antes del procedimiento. Se administraron además antimicrobianos de amplio espectro.

Paso 1

Posición del paciente

Se colocó al paciente en posición de Lloyd-Davies modificada, con laterización izquierda de la mesa, el cirujano y primer ayudante se colocan a la derecha del paciente.

El segundo ayudante se situó entre las piernas del paciente. La torre de laparoscopia es colocada hacia los pies a la izquierda del paciente. Se colocó con técnica estéril la sonda transuretral. El primer trocar de 10 mm se colocó supraumbilical, el segundo de 10 mm para rectal derecho y el tercero, de 5 mm a dos cm de la cresta iliaca anterosuperior.

Paso 2

Liberación de adherencias

Liberación de adherencias que permite aislar el mesocolon sigmoideo perfectamente.

Paso 3

Se realizó liberación de vejiga y separación de sigmoides. En este paso se decide si se realizará un resección de componente sigmoideo de la fístula con cierre primario o bien la sigmoidectomía (fig. 1).

Paso 4

Cierre primario de sigmoides

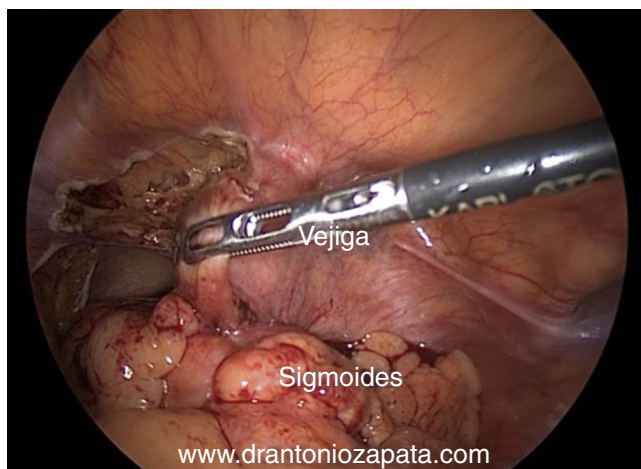


Figura 1 Liberación de vejiga y separación de sigmoides.

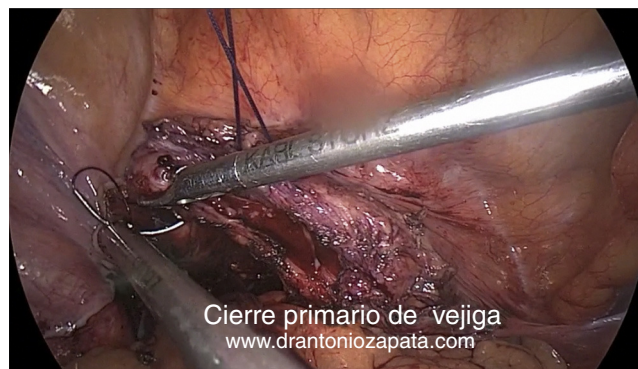

Figura 2 Cierre primario de vejiga.

Se reseca el componente sigmoideo de la fístula hasta encontrar tejido sano, se cierra con puntos separados totales de vicryl 3-0.™.

Cierre primario de vejiga

Se reseca el componente vesical de la fístula hasta encontrar tejido sano, se cierra con sutura continua de monocryl 2-0 TM (fig. 2).

Tratamiento de la fístula:

a) *Resección de fístula.* Inicialmente intentamos identificar el trayecto fistuloso si es posible; si se observa poco compromiso sigmoideo, resecamos tejido inflamatorio y hasta observar tejido viable tanto de sigmoides como de vejiga para el cierre separado de los dos órganos, la vejiga se sutura con monofilamento absorbible monocryl 2-0 (Ethicon TM).

En este momento cambiamos la sonda transuretral 18-20 fr de silastic y realizamos prueba de llenado vesical. Por otra parte en sigmoides cerramos mucosa con monocryl 2-0 (Ethicon) puntos continuos o separados y finalmente seromuscular, puntos separados con seda 2-0. En este momento realizamos prueba de Jacuzzi o de la llanta.

Separamos sigmoides de vejiga o bien interponemos entre los dos órganos epiplón mayor.

b) *Sigmoidectomía*

División de ramas sigmoideas

Las ramas sigmoideas se dividen usando el dispositivo Ligasure Atlas® de 10 mm. El mesocolon sigmoideo se divide hasta por debajo de la unión rectosigmoidea, mediante la preservación de los vasos rectales superiores. De manera temporal se cierra el colon proximal con una cinta umbilical. La futura zona anastomótica se evalúa a nivel del colon proximal y el meso se divide mientras que preserva la vascularización del segmento de colon que se añade a la anastomosis (fig. 3). Se observa la vascularidad de ambas bocas intestinales que serán anastomosadas. La pieza quirúrgica se extrae transanal en una bolsa (fig. 4). Antes de realizar la anastomosis algunos autores han informado de la aplicación de betadine a ambos extremos intestinales. Ocasionalmente lo hacemos así.

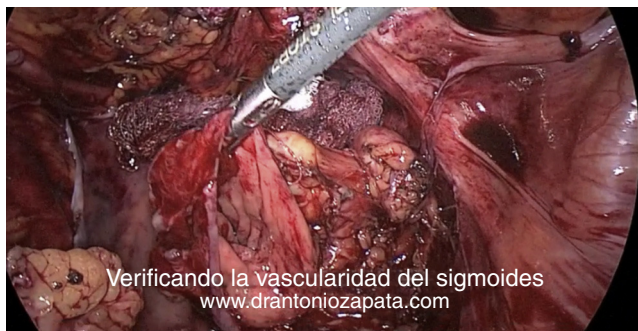

Figura 3 Verificando la vascularidad del sigmoides.

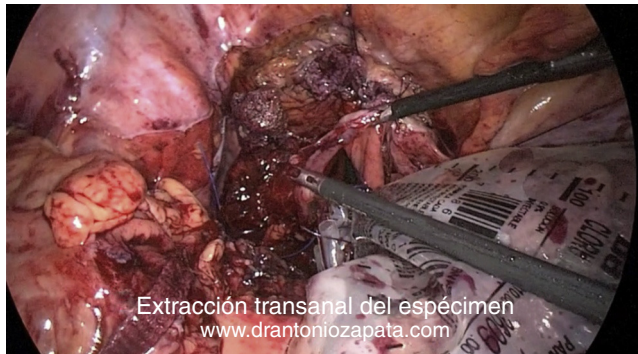


Figura 4 Extracción transanal del espécimen.

La anastomosis se puede llevar a cabo de dos maneras:

- 1) Utilizando sutura continua de monocryl 2-0 mucosa/muscular y por último puntos separados de vicryl o seda.
- 2) Utilizando endograpadora circular.

La anastomosis colorectal es lo que posteriormente se realiza. En primer lugar debemos comprobar que no hay tensión en el nivel de la anastomosis, completamos la movilización del colon si es necesario, con el fin de obtener una anastomosis libre de tensión.

Posterior a realizar la anastomosis, hacemos una «prueba de la llanta» (fig. 5) que consiste en introducir una sonda nelaton 20 Fr transrectal e insuflarla con aire, para llenar el hueco pélvico con agua y observar la impermeabilidad de la anastomosis. Por último se deja drenaje y se procede al cierre de puertos.

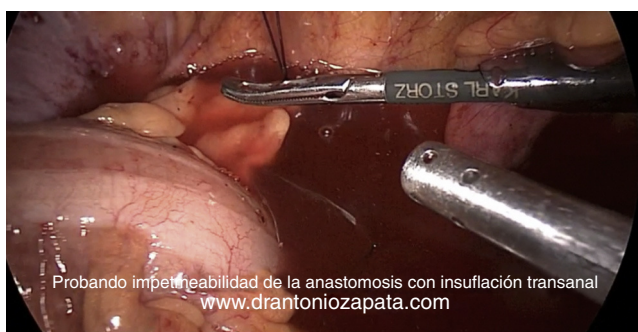

Figura 5 Probando impermeabilidad de la anastomosis con insuflación transanal.

Seguimiento postoperatorio

En algunos centros se administra nutrición parenteral durante algunos días mientras el paciente está en ayuno aproximadamente de 5 a 7 días. En cuanto la peristalsis esté presente, se inicia dieta líquida y posteriormente normal. El drenaje de sistema cerrado nosotros lo retiramos tras 10-12 días de postoperatorio; mientras que la sonda Foley alrededor de la segunda semana de operado. Inicialmente a todos los pacientes colocábamos catéter doble jota bilateral, para identificar los uréteres durante la cirugía, en el tiempo de nuestra curva de aprendizaje.. A largo plazo mantenemos a estos pacientes con algún laxante, control de infecciones urinarias y descartar estenosis de la anastomosis colorrectal.

En caso de que el segmento sigmoideo de la fístula sea mayor de 2 cm, o bien que se observen múltiples divertículos en sigmoides o adherencias a sigmoides realizamos la sigmoidectomía.

Resultados

Se intervinieron en total 10 pacientes en un periodo de tiempo de febrero de 2011 a febrero de 2015. La edad promedio era 60.7(49-71) años, el índice de masa corporal fue de 29.3(25-33). Se hizo sigmoidectomía con anastomosis primaria a 4 pacientes, resección y cierre primario a 6 pacientes, el tiempo quirúrgico promedio fue de 140.4(80-210) minutos y el sangrado fue de 195(80-210) ml. El tiempo para iniciar la vía oral fue 4.3 días (3-5) días. Se presentaron tres complicaciones Clavien III un paciente con infección de trocar supraumbilical que formó después un seroma y requirió debridación y aseo local; un paciente que 5 días después del procedimiento presentó datos clínicos compatibles con trombosis venosa profunda de la extremidad inferior derecha por lo que fue necesario mantenerlo con anticoagulantes vía oral durante dos meses y el tercer paciente infección urinaria persistente que fue manejado con dos ciclos de antimicrobianos. En los 10 pacientes el reporte histopatológico fue de benignidad. A todos los pacientes se les dejó el drenaje 10 días y la sonda transuretral dos semanas. Hasta ahora ninguno ha presentado recidiva de las fístulas o datos compatibles con estenosis de anastomosis intestinal.

Discusión

La formación de fístula es una complicación de la diverticulitis que se presenta en un 6-20% de los casos. El sigmoide es la porción más frecuentemente involucrada. Los síntomas de presentación más comunes son la pneumaturia y la disuria, raramente dolor abdominal y hematuria. La decisión de realizar sigmoidectomía puede ser muy cambiante atendiendo al grado de inflamación agudo y crónico y por ende la dificultad de una correcta visualización de los planos anatómicos. El índice de conversión de la sigmoidectomía laparoscópica complicada con diverticulitis es el doble que para cáncer, es decir, tan alto como 30%^{7,8}.

Es ampliamente aceptado que no existe un método diagnóstico exacto para este tipo de fístulas. Se acepta que la tomografía axial computarizada es el estudio que ofrece la mayor sensibilidad y especificidad en el diagnóstico, acercándose a un 90%⁶⁻⁸.

La diverticulitis es la causa más común de fístulas colovesicales (60-70%). Otras causas menos comunes son cáncer, enfermedad intestinal inflamatoria, y radioterapia⁹.

La patogénesis resulta de la extensión directa o de la rotura de un divertículo en donde el proceso inflamatorio erosiona directamente a la vejiga.

Quizá el punto más importante en el diagnóstico sea investigar la causa de la fístula. Discernir entre diverticulitis, cáncer de colon o incluso cáncer vesical.

En cuanto a los métodos radiológicos/endoscópicos de diagnóstico la TAC tiene una sensibilidad y especificidad mayor al 90% para la identificación de las FCV¹⁰.

En cuanto al manejo quizá los mejores candidatos para un tratamiento laparoscópico son aquellos pacientes que tienen 1) enfermedad no complicada 2) enfermedad complicada con fístula y lógicamente condiciones desfavorables serían: diverticulitis perforada con peritonitis fecal o peritonitis purulenta. Hay estudios que comparan el tratamiento abierto versus tratamiento laparoscópico para la diverticulitis sigmoidea sintomática (enfermedad recurrente no complicada) y encuentran un 27% menos morbilidad en el postoperatorio para la técnica laparoscópica^{11,5}.

En el tratamiento de la enfermedad complicada permanece controversial el lugar que debe ocupar la laparoscopia. Ya que los índices de conversión son mayores, sin embargo Lu et al.³ pudieron demostrar tiempos quirúrgicos más cortos, estancia hospitalaria corta, bajos índices de conversión; sin embargo con la misma morbilidad que el procedimiento abierto. En otros estudios se ha demostrado que en centros con gran experiencia el índice de conversión, tiempo quirúrgico, morbimortalidad es el mismo comparado con la cirugía abierta con respecto a la diverticulitis complicada¹²⁻¹⁴.

A pesar de que hay reportes del manejo conservador de las fístulas colovesicales; el consenso general es llevar a cabo un tratamiento quirúrgico definitivo, por el riesgo de sepsis que acompaña esta patología. El tratamiento puede ser erradicar la fístula solamente o bien fístula con segmento intestinal involucrado. Es importante mencionar que la morbilidad del procedimiento quirúrgico abierto permanece alta (4 a 49%) así como la reoperación (más de un 17%)¹⁵.

Con respecto al manejo de la porción vesical la mayoría de las series reportan una técnica de resección de fístula con cierre primario. Algunos otros utilizan la interposición de parche de epiplón. Hay reportes en donde el segmento vesical involucrado es mínimo y procede solo a dejar sonda transuretral durante algunas semanas para el cierre espontáneo del mismo. El tiempo de cateterización vesical puede variar entre 7-14 días no mostrando beneficios por periodos más prolongados, pero sí con un aumento en el riesgo de infección urinaria. El uso rutinario de catéteres ureterales parece no tener algún beneficio.

Existen reportes sobre el uso de la laparoscopia para el tratamiento de fístulas colovesicales demostrando resultados aceptables. Pocos son los estudios que se enfocan exclusivamente en FCV, generalmente los reportes incluyen fístulas de otros tipos también (colovaginales y colocutáneas).

Un metaanálisis reciente muestra menos estancia hospitalaria y más rápido inicio de peristaltismo vía oral para la laparoscopia comparado con cirugía abierta en el tratamiento quirúrgico de la diverticulitis sigmoidea².

Aunque nuestro estudio tiene limitaciones marcadas, el abordaje laparoscópico de las fístulas colovesicales puede ser llevado a cabo de manera segura.

Responsabilidades éticas

Protección de personas y animales. Los autores declaran que los procedimientos seguidos se conformaron a las normas éticas del comité de experimentación humana responsable y de acuerdo con la Asociación Médica Mundial y la Declaración de Helsinki.

Confidencialidad de los datos. Los autores declaran que han seguido los protocolos de su centro de trabajo sobre la publicación de datos de pacientes.

Derecho a la privacidad y consentimiento informado. Los autores han obtenido el consentimiento informado de los pacientes y/o sujetos referidos en el artículo. Este documento obra en poder del autor de correspondencia.

Financiación

No se recibió ningún tipo de financiamiento para la realización de este artículo.

Conflicto de intereses

Los autores declaran no tener ningún conflicto de intereses.

Bibliografía

- Kohler L, Sauerland S, Neugebauer E. Diagnosis and treatment of diverticular disease: results of a consensus development conference. The Scientific Committee of the European Association for Endoscopic Surgery. *Surg Endosc.* 1999;13(4):430-6.
- Siddiqui MR, Sajid MS, Khatri K, et al. Elective open versus laparoscopic sigmoid colectomy for diverticular disease: a meta-analysis with the Sigma trial. *World J Surg.* 2010;34(12):2883-901.
- Lu CT, Ho YH. Elective laparoscopic surgical management of recurrent and complicated sigmoid diverticulitis. *Tech Coloproctol.* 2008;12(3):201-6.
- Bartus CM, Lipof T, Sarwar CMS, et al. Colovesical fistula: not a contraindication to elective laparoscopic colectomy. *Dis Colon Rectum.* 2005;48(2):233-6.
- Le Moine MC, Fabre JM, Vacher C, et al. Factors and consequences of conversion in laparoscopic sigmoidectomy for diverticular disease. *Br J Surg.* 2003;90(2):232-6.
- Zapata González JA, Camacho Castro JB, Reyna Bulnes A, et al. Sigmoidectomía laparoscópica por enfermedad Benigna. *Rev Mex Urol.* 2013;73 suplemento 1:136.
- Jones OM, Stevenson AR, Clark D, et al. Laparoscopic resection for diverticular disease: follow-up of 500 consecutive patients. *Ann Surg.* 2008;248(6):1092-7.
- Puente I, Sosa JL, Desai U, et al. Laparoscopic treatment of colovesical fistulas: technique and report of two cases. *Surg Laparosc Endosc.* 1994;4(2):157-60.
- Tsivian A, Kyzzer S, Shtricker A, et al. Laparoscopic treatment of colovesical fistulas: technique and review of the literature. *Int J Urol.* 2006;13(5):664-7.

10. Menenakos E, Hahnloser D, Nassiopoulos K, et al. Laparoscopic surgery for fistulas that complicate diverticular disease. *Langenbecks Arch Surg.* 2003;388(3):189–93.
11. Nguyen SQ, Divino CM, Vine A, et al. Laparoscopic surgery for diverticular disease complicated by fistulae. *JLS.* 2006;10(2):166–8.
12. Engledow AH, Pakzad F, Ward NJ, et al. Laparoscopic resection of diverticular fistulae: a 10-year experience. *Colorectal Dis.* 2007;9(7):632–4.
13. Smeenk RM, Plaisier PW, van der Hoeven JA, et al. Outcome of surgery for colovesical and colovaginal fistulas of diverticular origin in 40 patients. *J Gastrointest Surg.* 2012;16(8):1559–65.
14. Joo JS, Agachan F, Wexner SD. Laparoscopic surgery for lower gastrointestinal fistulas. *Surg Endosc.* 1997;11(2):116–8.
15. Garcea G, Majid I, Sutton CD, et al. Diagnosis and management of colovesical fistulae: six-year experience of 90 consecutive cases. *Colorectal Dis.* 2006;8(4):347–52.