




Revista Mexicana de
UROLOGIA

ÓRGANO OFICIAL DE DIFUSIÓN DE LA SOCIEDAD MEXICANA DE UROLOGÍA
Y COLEGIO DE PROFESIONISTAS, A. C.

www.elsevier.es/uromx



CASO CLÍNICO

Pancreatitis posterior a resección transuretral de próstata

A. Berber-Deseusa^a, J. E. Rosas-Nava^{a,b,*}, J. de los Santos-González^a, A. Vela-Mollinedo^a,
F. Balanzario-Cuevas^a, M. Almanza-González^a, L. Almazan-Treviño^a, J. Moreno-Cabrera^a,
V. Corona-Montes^a y H. Manzanilla-García^c

^a Servicio de Urología, Hospital General de México, México D.F., México

^b Departamento de Cirugía, Facultad de Medicina, Universidad Nacional Autónoma de México, México D.F., México

^c Jefatura del Servicio de Urología, Hospital General de México, México D.F., México

PALABRAS CLAVE

Pancreatitis aguda post-RTUP; Complicaciones post-RTUP; Pancreatitis y fármacos; México.

Resumen La pancreatitis aguda post-resección transuretral de próstata (RTUP) es una complicación reportada con poca frecuencia, dicha situación puede condicionar retraso en el diagnóstico si no se considera como posibilidad, lo que requiere identificar el cuadro clínico (dolor abdominal localizado en epigastrio de moderada a gran intensidad), la determinación de enzimas pancreáticas y la toma de estudios de imagen a tiempo. Se reportan 2 casos de paciente que desarrollan pancreatitis aguda post-RTUP, los cuales presentan evolución tórpida con falla multiorgánica, que condiciona la muerte de ambos pacientes.

KEYWORDS

Post-TURP acute pancreatitis; Post-TURP complications; Pancreatitis and drugs; Mexico.

Pancreatitis after transurethral resection of the prostate

Abstract Acute pancreatitis following transurethral resection of the prostate (TURP) is a little-reported complication. If not considered a diagnostic possibility it can condition diagnostic delay. The clinical symptoms must be identified (moderate to very intense abdominal pain located in the epigastrium), pancreatic enzymes must be determined, and imaging studies carried out. Two cases are reported herein of patients that developed post-TURP acute pancreatitis. Their progression was indolent and both patients presented with multiorgan failure resulting in their deaths.

0185-4542 © 2014. Revista Mexicana de Urología. Publicado por Elsevier México. Todos los derechos reservados.

* Autor para correspondencia: Dr. Balmis N° 148, Colonia Doctores, Delegación Cuauhtémoc, C.P. 06720, México D.F., México. Teléfono: (55) 2789 2000, ext. 1031. Correo electrónico: emmanuelrosasnava@yahoo.com.mx (J. E. Rosas-Nava).

Introducción

Renner informó el primer caso de pancreatitis aguda postoperatoria secundaria a resección transuretral de la próstata (RTUP) comprobada en la autopsia, postulando que la actividad de la tripsina es la causante de los cambios anatomopatológicos de la pancreatitis aguda. En la Clínica Mayo durante los años de 1946 a 1961, se efectuaron más de 16,000 RTUP, de las cuales únicamente 6 pacientes presentaron pancreatitis postoperatoria. Stenner et al. en 1991 presentó 4 casos de pancreatitis post-RTUP¹.

Presentación de los casos

Caso 1

Masculino de 66 años de edad, con antecedente de tabaquismo y etilismo ocasional. Posterior a la RTUP, en la que se resecaron 10 g en 65 minutos, con perforación de cápsula prostática de 1 mm, el paciente tuvo una evolución adecuada; sin embargo, presentó a las 24 horas del postoperatorio dolor abdominal, distensión, intolerancia a la vía oral y datos francos de irritación peritoneal, por lo que se realizó laparotomía exploradora (LAPE). Se encontró presencia de líquido de irrigación en espacio de Retzius, sin evidencia de perforación vesical, cavidad peritoneal sin líquido. Se realizaron estudios de laboratorios (tabla 1). La tomografía axial computarizada (TAC) abdominal evidencia pancreatitis, Balthazar E, derrame pleural derecho del 10% (fig. 1). Se trasladó a Unidad de Terapia Intensiva (UTI), estadiándose como pancreatitis aguda grave, escala de APACHE II de 11, con insuficiencia renal aguda.

Presenta evolución tórpida con inestabilidad hemodinámica, deterioro respiratorio que requiere apoyo mecánico-ventilatorio y aminas, evidenciándose deterioro progresivo de la función renal, empeorando su estado general y falleciendo finalmente.

Caso 2

Masculino de 69 años de edad, con antecedente de enfermedad pulmonar obstructiva crónica (EPOC), tabaquismo y etilismo ocasional. Posterior a la RTUP, en la que se resecaron 25 g en 45 minutos, el paciente presentó en las primeras 24 horas del postoperatorio dolor abdominal localizado en epigastrio difuso. Se tomaron estudios de laboratorios (tabla 1). La TAC abdominal con evidencia de pancreatitis, Balthazar E (fig. 2). Presentó dificultad respiratoria, respuesta inflamatoria sistémica, insuficiencia renal aguda, fue trasladado a UTI, con clasificación de APACHE II de 16. Presentó

evolución tórpida, implementándose apoyo mecánico-ventilatorio y manejo de aminas, con elevación de azoados, por lo que se manejó con sustitución de la función renal. Luego presentó desequilibrio metabólico e hidroelectrolítico, evidenciándose deterioro hemodinámico, acidosis metabólica refractaria, lo cual finalmente lo lleva a la defunción.

Discusión

La pancreatitis aguda es una enfermedad inflamatoria del páncreas. La etiología en el 80% a 90% de los casos está condicionada por la presencia de cálculos biliares y alcoholismo, el restante 10% a 20% es por enfermedad idiopática, traumatismos, procedimientos quirúrgicos, fármacos, infección y toxinas. La enfermedad inicia con la activación de zimógenos digestivos dentro de células acinares, las cuales lesionan y desencadenan una gran respuesta inflamatoria. Sus complicaciones son sepsis, choque e insuficiencia respiratoria y renal. En los pacientes sometidos a RTUP, el diagnóstico de pancreatitis es de exclusión². Hay varios fármacos como la furosemida que podría dañar la perfusión pancreática por la diuresis y disminuir el volumen intravascular, afectando el flujo sanguíneo, lo que puede conducir a isquemia^{3,4}.

El mecanismo exacto todavía no está claro, existen varias hipótesis incluyendo la estimulación exocrina del páncreas por la furosemida o hipersensibilidad de una respuesta inmunológica³.

La pancreatitis aguda es una complicación muy poco frecuente reportada tras la realización de RTUP, lo cual puede condicionar retraso en el diagnóstico si no se considera como posibilidad, esto requiere identificar el cuadro clínico (dolor abdominal localizado en epigastrio de moderada a gran intensidad), la determinación de enzimas pancreáticas y toma de estudios de imagen a tiempo.

En nuestros pacientes se tuvo un tiempo quirúrgico promedio de 55 minutos, se realiza tiempo de resección de la próstata mayor a 40 minutos, resecándose un promedio de 17.5 g, llevándose a cabo con resectoscopio tipo Iglesias de 26 Fr, y utilizándose para la irrigación solución inyectable. Ambos pacientes fueron manejados en el transoperatorio y durante el postoperatorio con furosemida. Uno de los pacientes presenta perforación de la cápsula prostática que requirió LAPE. Ambos pacientes presentan leucocitosis con elevación de enzimas pancreáticas y aumento de azoados, con desarrollo de pancreatitis en las primeras 24 horas del postoperatorio, clasificándose en los 2 casos como pancreatitis aguda grave (Balthazar E), sin evidencia de obstrucción a nivel de la vía biliar. Ambos pacientes presentan evolución

Tabla 1 Valores o resultados de estudios de laboratorio practicados en ambos pacientes

Paciente	Amilasa U/l	Lipasa U/l	Hb/Hct g/dL / %	Leucocitos	Glucosa mg/ dL	Creatinina mg/dL	APACHE II Puntaje/orden
1	1,252	895	12.6/38.9	15.9	107	1.3	11
2	1,820	2,111	14.8/46	30.7	177	4.3	16

Hb: hemoglobina; Hct: hematocrito.

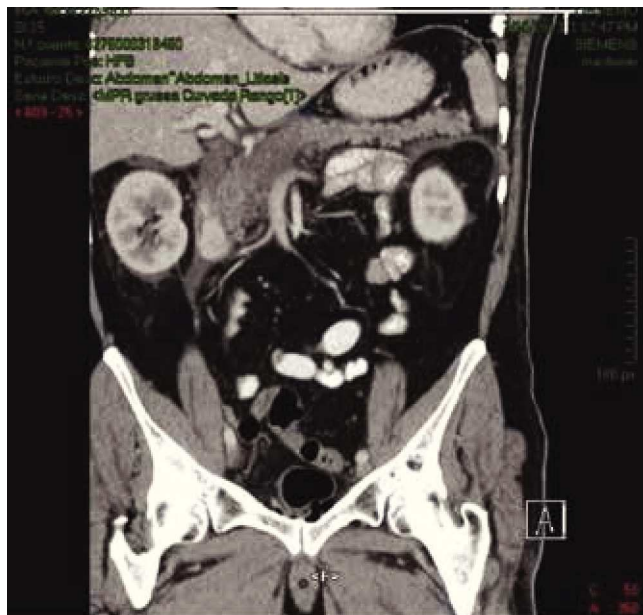

Figura 1 Caso 1. Tomografía axial computarizada abdominal con evidencia de pancreatitis, Balthazar E y derrame pleural derecho del 10%.

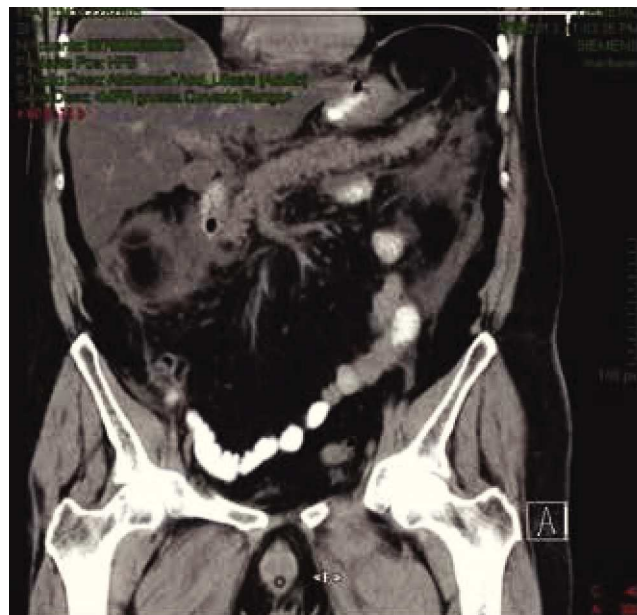

Figura 2 Caso 2. Tomografía axial computarizada abdominal con evidencia de pancreatitis, Balthazar E.

tórpida con insuficiencia renal aguda, deterioro ventilatorio y circulatorio, con defunción en ambos casos.

Conclusiones

La pancreatitis aguda post-RTUP es una complicación reportada con muy poca frecuencia. Las comorbilidades como el tabaquismo y etilismo se han reportado en casos previos de pancreatitis aguda post-RTUP¹; tiempos de resección prolongados, situaciones que condicionen hipoxia, choque, peritonitis, así como el uso de ciertos fármacos, como el caso de la furosemida, pueden contribuir y ser un factor importante en el desarrollo de pancreatitis post-RTUP con evolución tórpida, que provoque falla multiorgánica la cual condiciona alta mortalidad y morbilidad.

Conflicto de intereses

Los autores declaran no tener ningún conflicto de intereses.

Financiamiento

No se recibió patrocinio para llevar a cabo este artículo.

Bibliografía

1. Stenner J, Gabilondo-Navarro F, Sanchez-Montiel JA. Pancreatitis Post Resección transuretral de Prostata, informe del caso de cuatro enfermos. *Rev Mex Urol* 1991;51(1):24-28.
2. Bruncardi FC, Andersen DK, Billar TR, et al. *Schwartz Principios de Cirugía*. 8ª edición. Vol II. México: McGraw Hill Interamericana Editores; 2006.
3. Chao TC, Chao JY. Furosemide and pancreatitis Importance of dose and latency period before reaction. *Can Fam Physician* 2013;59(1):45.
4. Kaurich T. Drug-induced acute pancreatitis. *Proc (Bayl Univ Med Cent)* 2008;21(1):77-81.